

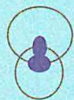
ZADANKA NA CYTOLOGICKÉ VYŠETŘENÍ



ALA JESENÍK, s.r.o.

Dukelská 456/13
790 01 Jeseník
zelená linka: 800 226 633
www.alajesenik.cz

ve spolupráci s



arapalo

řítel osvědčení o Auditu II NASKL
oratoř schválená MZ ČR pro provádění Screeningu karcinomu děložního hrdla

VARAPALO, s.r.o.

Laboratoř klinické cytologie
nám. Dr. M. Horákové 1313/8
360 01 Karlovy Vary
tel.: 353 112 288 www.labin.cz

Rod. číslo: /

Jméno:

Příjmení:

Adresa:

PSČ:

Diagnóza: Pojišťovna:

PM: Samoplátce:

Datum odběru:

Číslo vzorku

Razítko odesílajícího lékaře

Výsledek minulého vyšetření

Stav po konizaci: Ano

Stav po hyster.: Ano

Genit. kond.: Ano

Topografie stěru

CERVIX VAGINA VULVA END.

JINÉ

Indikace cytologického vyšetření

1. PRAVIDELNÝ SCREENINGOVÝ STĚR

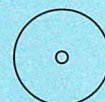
2. OPAKOVANÝ KONTROLNÍ STĚR

3. OPAKOVANÝ STĚR PRO ODMÍTNUTÍ

4. JINÉ:

Označení skel

Komentář gynekologa: KOLPO NÁLEZ



Povinné údaje

Aktualizace: 10. 06. 2018

Očkování proti HPV:

Typ vakcíny: Silgard

Ano Ne

Cervarix

ok apl. 3. dávky: 20

D: Ano Laktace: Ano Chemo: Ano

K: Ano Grav.: Ano Menopauza:

T: Ano Aktino: Ano

VÝSLEDKOVÁ ZPRÁVA

STĚR

Uspokojivý

Uspokojivý bez endoc. bb

Neuspokojivý

Odmítnout ke zpracování

Neuspokojivý, ale zpracován

- nízká celularita
- chybná identifikace pac.
- nadbytek krve n. zánětu
- chybná fixace
- cytolyza
- zhmoždění buněk

ENDOKRINĚ

JE v souladu s věkem, anamnézou

NENÍ v souladu s věkem, anamnézou

Estrogeny Gestageny

HODNOCENÍ

Bez neopl. intraep. změn a malignity

- Trichomonas
- Candida
- Bakteriál. vaginóza
- Döderlein
- Koky
- Aktinomykóza
- Herpes simplex
- Chlamydie
- Smíšená flóra
- Jiné

Jiné nenádorové změny

- Reaktivní buněčné změny způsobené
 - zánětem
 - ozářením, IUD
 - jiné (metaplázie včetně nezralé m., hyperkeratóza, parakeratóza, cytolyza, regenerace, reparace, atd.)
- Nález žlázových buněk po hysterektomii
- Atrofie
- Jiné (endometriální buňky u žen nad 40 let)

ZÁVĚR

Bez neopl. intraepit. změn a malignity

- ASC-US
- ASC-H (nelze vyloučit HSIL)
- LSIL (včetně HPV)
- HSIL (CIN II - III) CIS
- HSIL - nelze vyloučit invazi
- Dřazdicobuněčný karcinom
- Atypie žlázových buněk (nespecifikováno)
- Atypie žlázových buněk (spíše neoplastické)
- Adenokarcinom in situ
- Adenokarcinom invazivní
- Ostatní maligní nádory
- Jiné

Doporučení a komentář laboratoře

Uvolnil:

Hodnotil:

Datum:

Razítko, podpis:

Pozn.: primární vzorek ke zpracování je číslo